

ĐÁNH GIÁ KẾT QUẢ ĐIỀU TRỊ VIÊM RUỘT THỪA CẤP Ở TRẺ EM BẰNG PHẪU THUẬT NỘI SOI TẠI BỆNH VIỆN TRƯỜNG ĐẠI HỌC Y KHOA THÁI NGUYÊN

Nguyễn Quốc Huy*, Nguyễn Vũ Phương,
Nguyễn Công Bình, Mạc Xuân Huy
Bệnh viện Trường Đại học Y khoa Thái Nguyên

TÓM TẮT

Đặt vấn đề: Viêm ruột thừa cấp ở trẻ em là một cấp cứu ngoại khoa thường gặp trên lâm sàng. Tuy nhiên, triệu chứng lâm sàng viêm ruột thừa thay đổi theo từng lứa tuổi, từng bệnh nhi nên rất dễ chẩn đoán nhầm với nhiều bệnh khác. Phẫu thuật nội soi cắt ruột thừa viêm đã trở thành phẫu thuật thường quy thay thế cho phương pháp mổ mở. Nghiên cứu này nhằm đánh giá kết quả điều trị viêm ruột thừa cấp ở trẻ em bằng phẫu thuật nội soi tại Bệnh viện Trường đại học Y khoa Thái Nguyên. **Đối tượng và phương pháp nghiên cứu:** 126 bệnh nhi được chẩn đoán xác định là viêm ruột thừa cấp và được phẫu thuật cắt ruột thừa viêm bằng nội soi từ 01/01/2007 đến 31/12/2016 tại Bệnh viện Trường Đại học Y Khoa Thái Nguyên. Đánh giá thời gian phẫu thuật, thời gian hậu phẫu và các biến chứng trong và sau phẫu thuật. **Kết quả:** Trong 126 trường hợp bệnh nhi có độ tuổi trung bình $10,2 \pm 3$ tuổi (4 – 15 tuổi). Thời gian phẫu thuật trung bình $50,34 \pm 22,22$ phút (15 – 120 phút). Thời gian nằm viện trung bình $4,63 \pm 1,62$ ngày (1 – 10 ngày). Không có bệnh nhân phải chuyển mổ mở. Không có tai biến trước, trong và sau phẫu thuật. **Kết luận:** Phẫu thuật nội soi cắt ruột thừa viêm ở trẻ em là một kỹ thuật hiệu quả, an toàn, thời gian điều trị ngắn, đảm bảo tính thẩm mỹ cao so với phẫu thuật mổ mở. Phẫu thuật này có thể áp dụng rộng rãi tại các tuyến y tế cơ sở áp dụng cho các trường hợp ruột thừa viêm ở trẻ em chưa có biến chứng.

Từ khóa: Viêm ruột thừa cấp, cắt ruột thừa, phẫu thuật nội soi ổ bụng, biến chứng, trẻ em

ĐẶT VẤN ĐỀ

Phẫu thuật nội soi cắt ruột thừa đã là phẫu thuật thường quy. Trong nhiều nghiên cứu cho thấy cắt ruột thừa bằng nội soi giúp giảm tỉ lệ tai biến, thời gian điều trị hậu phẫu ngắn, đường mổ mang tính thẩm mỹ cao cho bệnh nhân nên phẫu thuật nội soi cắt ruột thừa được áp dụng rộng rãi trong nhiều tuyến cơ sở y tế.

Kỹ thuật mổ nội soi cắt ruột thừa kinh điển thường được sử dụng 3 trocar: 1 trocar 10 mm cạnh rốn, 1 trocar 10 mm tại hố chậu trái (một số tác giả sử dụng trocar 5 mm), 1 trocar 5 mm hố chậu phải. Tuy nhiên, kể từ trường hợp cắt ruột thừa nội soi đầu tiên được thực hiện bởi Kurt Semm (Đức) vào năm 1983, thì phẫu thuật nội soi cắt ruột thừa ngày càng thay đổi và đạt được những tiến bộ mới nhưng hiệu quả không thay đổi, giảm sang chấn do bệnh nhân và mang lại giá trị thẩm mỹ cao, đặc biệt trong phẫu thuật ngoại nhi.

Do vậy chúng tôi thực hiện đề tài này nhằm mục đích: đánh giá kết quả điều trị phẫu thuật nội soi cắt ruột thừa cấp ở trẻ em bằng phẫu thuật nội soi tại Bệnh viện Trường đại học Y khoa Thái Nguyên.

Đối tượng và phương pháp nghiên cứu

Đối tượng nghiên cứu

Tất cả các bệnh nhân nhi < 15 tuổi được chẩn đoán trước mổ là viêm ruột thừa cấp được phẫu thuật bằng nội soi cắt ruột thừa từ 01/01/2007 đến 31/12/2016 tại khoa Ngoại – Bệnh viện Trường Đại học Y Khoa Thái Nguyên.

Phương pháp nghiên cứu

Thiết kế nghiên cứu: Nghiên cứu mô tả cắt ngang.

Phương pháp chọn mẫu: Lấy mẫu thuận tiện.

Tiêu chuẩn loại trừ: Những bệnh nhi được chẩn đoán viêm ruột thừa nhưng không được phẫu thuật nội soi.

Phương pháp phẫu thuật:

Bệnh nhân tư thế nằm ngửa, đầu thấp, nghiêng trái.

* Tel: 0976 997697, Email: huynguyenyk@gmail.com

Đặt 01 trocar 10 mm cạnh rốn theo phương pháp Hasson. Bơm hơi áp lực 10 – 12 mmHg. Sau khi kiểm tra thăm dò, đánh giá vị trí, tình trạng bệnh lý của ruột thừa, đặt thêm 02 trocar 10 mm ở hố chậu trái và 05 mm ở hố chậu phải.

Sau khi kiểm tra ổ bụng, dùng pince kẹp phần đầu ruột thừa treo lên thành bụng trước cho phép bộc lộ rõ mạc treo và gốc ruột thừa.

Đốt cầm máu động mạch ruột thừa và giải phóng mạc treo ruột thừa bằng dao Biolar. Cặp gốc ruột thừa bằng 03 clip (02 clip sắt gốc ruột thừa, 01 clip cặp về phía đầu ruột thừa cách clip thứ 2 khoảng 7-10 mm). Cắt ruột thừa giữa clip thứ 1 và thứ 2.

Đưa 01 túi nilon qua lỗ trocar 10mm hố chậu trái. Ruột thừa được cho vào túi nilon và đưa ra ngoài ổ bụng.

Lau kỹ ổ bụng bằng gạc nội soi. Kiểm tra túi thừa Meckel, xì hơi.

Đóng các lỗ mở trocar.

Xử lý số liệu

Các dữ liệu về đặc điểm chung lâm sàng, cận lâm sàng, thông tin trước, trong và sau phẫu thuật đều được ghi nhận bằng phiếu điều tra. Xử lý số liệu bằng phần mềm thống kê SPSS 20.0.

KẾT QUẢ

Đặc điểm chung

Tuổi trung bình: 10,2 ± 3,0. Tuổi thấp nhất: 4. Tuổi cao nhất: 15.

Tỉ lệ nam/nữ: 2/1

Bảng 1. Thời gian khởi bệnh đến khi nhập viện

Thời gian đau	n	%
< 6 giờ	18	14,3
7 - 12 giờ	44	34,9
13 – 24 giờ	54	42,9
> 24 giờ	10	7,9

Trung bình : 14,51 ± 8,08 giờ (2 giờ - 38 giờ)

Thời gian từ khi bệnh nhân vào viện đến khi mổ trung bình là 3,56 ± 4,11 giờ, nhanh nhất là 1 giờ, chậm nhất là 23 giờ.

Bảng 2. Đặc điểm đại thể ruột thừa trong phẫu thuật

Tổn thương đại thể	n	%
Xung huyết	46	36,5
Viêm căng to	42	33,3
Viêm có giả mạc	18	14,3
Hình thái khác	19	15,1

Nhận xét: Thể viêm xung huyết chiếm tỉ lệ cao nhất

Thời gian phẫu thuật

Thời gian phẫu thuật: 50,3 ± 22,2 phút. Nhanh nhất: 15 phút. Lâu nhất: 120 phút.

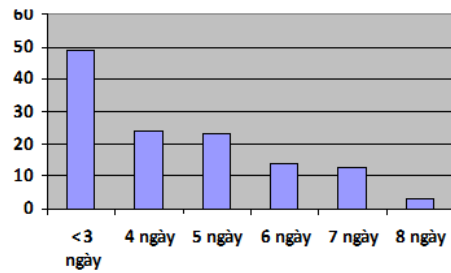
Không có bệnh nhân nào phải chuyển mổ mở.

Không gặp tai biến trong mổ

Thời gian hậu phẫu

Thời gian nằm viện trung bình 4,63 ± 1,62 ngày.

Số BN



Hình 1. Ngày điều trị hậu phẫu

Nhận xét: 49/126 bệnh nhân có ngày điều trị ≤ 3 ngày. Không có biến chứng áp xe tồn dư sau mổ hay nhiễm trùng các lỗ Trocar.

BÀN LUẬN

Trong nghiên cứu của chúng tôi có 126 trường hợp bệnh nhi được phẫu thuật cắt ruột thừa nội soi từ 01/01/2007 đến 31/12/2016 tại khoa Ngoại Bệnh viện Trường Đại học Y khoa Thái Nguyên độ tuổi nghiên cứu 10,2 ± 3,0, tuổi nhỏ nhất là 4 tuổi và lớn nhất là 15 tuổi. Trong đó tỉ lệ nam/ nữ ≈ 2/1. Tỉ lệ này tương đương với các nghiên cứu khác. Như vậy, về độ tuổi thì việc chỉ định cắt ruột thừa qua phẫu thuật nội soi cho phép có thể thực hiện ở mọi lứa tuổi giống như nội soi thông thường [0], [0], [0], [0], [10], [11].

Đau bụng trong viêm ruột thừa ở trẻ em giai đoạn đầu thường không rõ ràng, nên bố mẹ trẻ dễ bỏ sót và không đưa bệnh nhân đến

viện sớm. Theo kết quả bảng 1 thời gian từ khi đau bụng đến khi nhập viện có sự tương đồng, bệnh nhân thường đến viện trước > 24h sau khi trẻ xuất hiện đau bụng [0], [0].

Kỹ thuật mổ nội soi cắt ruột thừa viêm phổ biến hiện nay sử dụng 3 trocar: 1 trocar 10 mm cạnh rốn, 1 trocar 10 mm hoặc 5 mm hố chậu trái và 1 trocar 10 mm hố chậu phải. Với cách đặt vị trí 3 troca như trên chúng tôi thực hiện việc cắt RT rất thuận lợi. Camera đặt ở lỗ rốn cho phép quan sát được toàn bộ ổ bụng cũng như cho phép lau và rửa ổ bụng dễ dàng khi kết hợp với việc thay đổi tư thế của BN trên bàn mổ.

Đánh giá tổn thương RT: do chọn BN là nhóm VRT cấp nên tổn thương RT gặp là VRT xung huyết 46 BN (36,5%), RT viêm mũ sấp vỡ 42 BN (33,3%). Nghiên cứu của tác giả Nguyễn Văn Đạt với 64 BN cho kết quả 31,25% RT viêm xung huyết, 68,75% BN RT viêm mũ sấp vỡ. BN viêm ruột thừa xung huyết trong mổ thao tác sẽ dễ dàng hơn, nên thời gian phẫu thuật nhanh hơn [0].

Trong nghiên cứu của chúng tôi thời gian phẫu thuật trung bình là $50,3 \pm 22,2$ phút, nhanh nhất là 15 phút, chậm nhất là 120 phút. Có 46 BN có thời gian phẫu thuật trong khoảng 31 – 60 phút. Kết quả này của chúng tôi cũng tương tự với một số tác giả khác. Theo Nguyễn Văn Đạt (2015) [0] thời gian phẫu thuật trung bình là $40,4 \pm 13,2$ phút. Theo Gurrado (2009) [9] thời gian phẫu thuật trung bình khoảng 38 phút. Thời gian PTNS cắt RT phụ thuộc vào nhiều yếu tố, trong đó quan trọng nhất là phụ thuộc vào trình độ của phẫu thuật viên và tính phức tạp của bệnh lý, vị trí RT. Các trường hợp ruột thừa sau manh tràng sẽ phức tạp hơn, hoặc những trường hợp có dịch ổ bụng sẽ mất thời gian hút rửa. Theo Gustavo Stringel (1997) [10] thời gian phẫu thuật sẽ rút ngắn khi kinh nghiệm phẫu thuật viên tăng lên, thời gian PTNS cắt RT trung bình khoảng 40 phút, sẽ giảm xuống còn 30 phút. Một số báo cáo khác còn cho thấy thời gian phẫu thuật trung bình giảm xuống

khoảng 20 - 25 phút, ở đây tác giả nhấn mạnh việc cải thiện kỹ năng PTNS của mình làm giảm thời gian PT. Thời gian nằm viện: thời gian nằm viện trung bình trong nghiên cứu của chúng tôi là $4,63 \pm 1,62$ ngày (1 – 10 ngày). Các BN trong nghiên cứu chủ yếu được nằm viện khoảng 3 – 7 ngày, có 31 BN nằm viện 5 ngày, 12 BN nằm viện 6 ngày, 6 BN nằm viện 7 ngày. Kết quả của chúng tôi cũng tương đương với một số tác giả khác. Theo Gustavo (1997) [9] thời gian nằm viện trung bình 5,4 ngày. Theo Nguyễn Văn Đạt (2015) [0] thời gian nằm viện trung bình $6,7 \pm 1,8$ ngày (5 – 16 ngày). Một số nghiên cứu khác lại cho thấy thời gian nằm viện ngắn hơn. Theo Gurrado (2009) [9] thời gian nằm viện trung bình 2,5 ngày. Kim Hyung Ook (2012) [12] thời gian nằm viện trung bình 3 ngày. Theo tác giả Lê Dũng Trí và Phạm Như Hiệp (2005) [0] tại bệnh viện Trung ương Huế cho thấy thời gian nằm viện trung bình là 2,8 ngày. Thời gian nằm viện sau mổ trong nghiên cứu của chúng tôi có cao hơn so với một vài nghiên cứu khác là do sau phẫu thuật chúng tôi chủ động theo dõi BN ở tại viện, đến khi hoàn toàn ổn định chúng tôi mới cho ra viện.

Biến chứng sớm sau phẫu thuật: theo Trần Bình Giang (2005) [0] tỉ lệ biến chứng sau phẫu thuật nội soi cắt ruột thừa chỉ khoảng 1%, hay gặp nhất là nhiễm trùng vết mổ, thoát vị qua lỗ troca, chảy máu trong ổ bụng, áp xe tồn dư, bực mồm RT... Nghiên cứu của tác giả Nguyễn Văn Đạt (2015) [0] trong 234 BN có 5 BN (2,1%) bị nhiễm trùng vết mổ, 2 BN (0,9%) có áp xe tồn dư sau mổ. Nghiên cứu của Lê Dũng Trí (2005) [0] với 500 BN nhận thấy tỉ lệ biến chứng sau phẫu thuật là 1,8%. Nghiên cứu của chúng tôi không có BN nào có biến chứng sau phẫu thuật, có lẽ do những bệnh nhân trong nghiên cứu của chúng tôi là VRT cấp nên tình trạng bệnh không quá phức tạp, nhóm phẫu thuật viên trong nghiên cứu cũng đã có nhiều kinh nghiệm, mặt khác số lượng BN trong nghiên cứu của chúng tôi

chưa thực sự lớn vì vậy không gặp biến chứng sớm sau phẫu thuật.

KẾT LUẬN

Phẫu thuật nội soi cắt ruột thừa viêm ở trẻ em là một kỹ thuật hiệu quả, an toàn, thời gian điều trị ngắn, đảm bảo tính thẩm mỹ cao so với phẫu thuật mổ mở. Phẫu thuật này có thể áp dụng rộng rãi tại các tuyến y tế cơ sở áp dụng cho các trường hợp ruột thừa viêm ở trẻ em chưa có biến chứng.

TÀI LIỆU THAM KHẢO

1. Bộ Môn Ngoại trường Đại học Y Hà Nội (2005), *Viêm ruột thừa ở trẻ em*, Nhà xuất bản Y học, Cấp cứu Ngoại khoa Nhi khoa, tr. 170 – 180
2. Nguyễn Văn Đạt, Lô Quang Nhật (2015), *Đánh giá kết quả sớm phẫu thuật nội soi cắt ruột thừa viêm ở trẻ em tại bệnh viện đa khoa tỉnh Bắc Ninh*, Luận án chuyên khoa cấp II. Trường Đại học Y Dược – ĐH Thái Nguyên.
3. Trần Bình Giang, Tôn Thất Bách (2005), *Biến chứng của phẫu thuật nội soi*, *Phẫu thuật nội soi ổ bụng*. Nhà xuất bản Y học, tr. 387 - 406.
4. Nguyễn Thanh Liêm (2003), *Viêm ruột thừa cấp tính*, Nhà xuất bản Y học, tr. 353.
5. Phan Thành Lương, Trần Ngọc Bích (2003), "Nghiên cứu đặc điểm lâm sàng, cận lâm sàng và giải phẫu bệnh lý trong viêm ruột thừa cấp ở trẻ em", *Tạp chí Ngoại khoa*. 53(2), tr. 27 - 32.
6. Nguyễn Thế Sáng, Nguyễn Văn Chung (2016), *Chẩn đoán và điều trị viêm ruột thừa ở trẻ em tại Bệnh viện Đa khoa Trung ương Thái Nguyên*, *Kỷ yếu hội nghị khoa học lần thứ XI Ngoại nhi và chu sinh toàn quốc*, pp. 52.
7. Trần Ngọc Sơn, Nguyễn Thanh Liêm (2011), "Điều trị viêm ruột thừa thủng ở trẻ em: so sánh giữa phẫu thuật nội soi và mổ mở", *Tạp chí Y học Thành Phố Hồ Chí Minh*. tập 15(số 3), tr. 43.
8. Lê Dũng Trí, Phạm Như Hiệp (2005), *Đánh giá kết quả phẫu thuật nội soi trong điều trị bệnh lý viêm ruột thừa cấp ở trẻ em tại bệnh viện Trung ương Huế*, Luận văn thạc sỹ. Trường Đại học Y khoa - ĐH Huế.
9. Gurrado A., et al. (2009), "Laparoscopic appendectomies: experience of a surgical unit", *Minim Invasive Ther Allied Technol*. 18(4), pp. 242-7.
10. Gustavo Stringel (1997), "Laparoscopic Appendectomy in Children", *JSLs*. 1(1), pp. 37-9.
11. Hannan M. J. (2014), "Laparoscopic Appendectomy in Children: Experience in a Single Centre in Chittagong, Bangladesh", *Minim Invasive Surg*.
12. Kim H. O., et al. (2012), "Pain after laparoscopic appendectomy: a comparison of transumbilical single-port and conventional laparoscopic surgery", *J Korean Surg Soc*. 82(3), pp. 172-8.

SUMMARY

**ASSESSMENT OF ACUTE APPENDICITIS TREATMENT'S RESULTS
IN CHILDREN AT HOSPITAL OF THAI NGUYEN UNIVERSITY OF
MEDICINE AND PHARMACY**

Nguyen Quoc Huy*, **Nguyen Vu Phuong,**
Nguyen Cong Binh, Mac Xuan Huy

Hospital of Thai Nguyen University of Medicine and Pharmacy

Background: Acute appendicitis in children is a common surgical emergency in clinical settings. However, the clinical symptoms of appendicitis vary from person to person, so it is easy to diagnose with many other diseases. Laparoscopic appendectomy has become a routine surgery to replace open surgery. This study aims at assessing the outcomes of treatment of acute appendicitis in children with laparoscopic surgery at Thai Nguyen University Hospital.

Materials and methods: 126 pediatric patients diagnosed with acute appendicitis and surgically excised by laparoscopic surgery from 01/01/2014 to 30/09/2015 at Hospital of Thai Nguyen University of Medicine and Pharmacy. Recorded data includes operative time, postoperative length of stay and complications.

Results: For 126 patients, at the average age of 10.2 ± 3 years old (from 4 – 15 years), the operative time was 50.34 ± 22.22 minutes (from 15 – 120 minutes), and the length of postoperative stay was 4.63 ± 1.62 days (from 1 - 10 days) without postoperative complications.

Conclusions: Laparoscopic appendectomy for pediatric appendicitis is an effective, safe and short-term technique that ensures aesthetics compared to open surgery. This surgery can be widely applied at the primary care level for cases of acute appendicitis in uncomplicated children..

Key word: *appendicitis, appendectomy, laparoscopic, complication, children*

Ngày nhận bài: 05/4/2017, Ngày phản biện: 21/4/2017, Ngày duyệt đăng: 12/5/2017

* Tel: 0976 997697, Email: huynguyenk@gmail.com

